

不整脈セッション

2024.3.23(土) 15:10-16:20

Video LIVE : LOT-CRT

進行：東京大学病院 藤生 克仁 先生


術者：森田純次

コメンテーター：

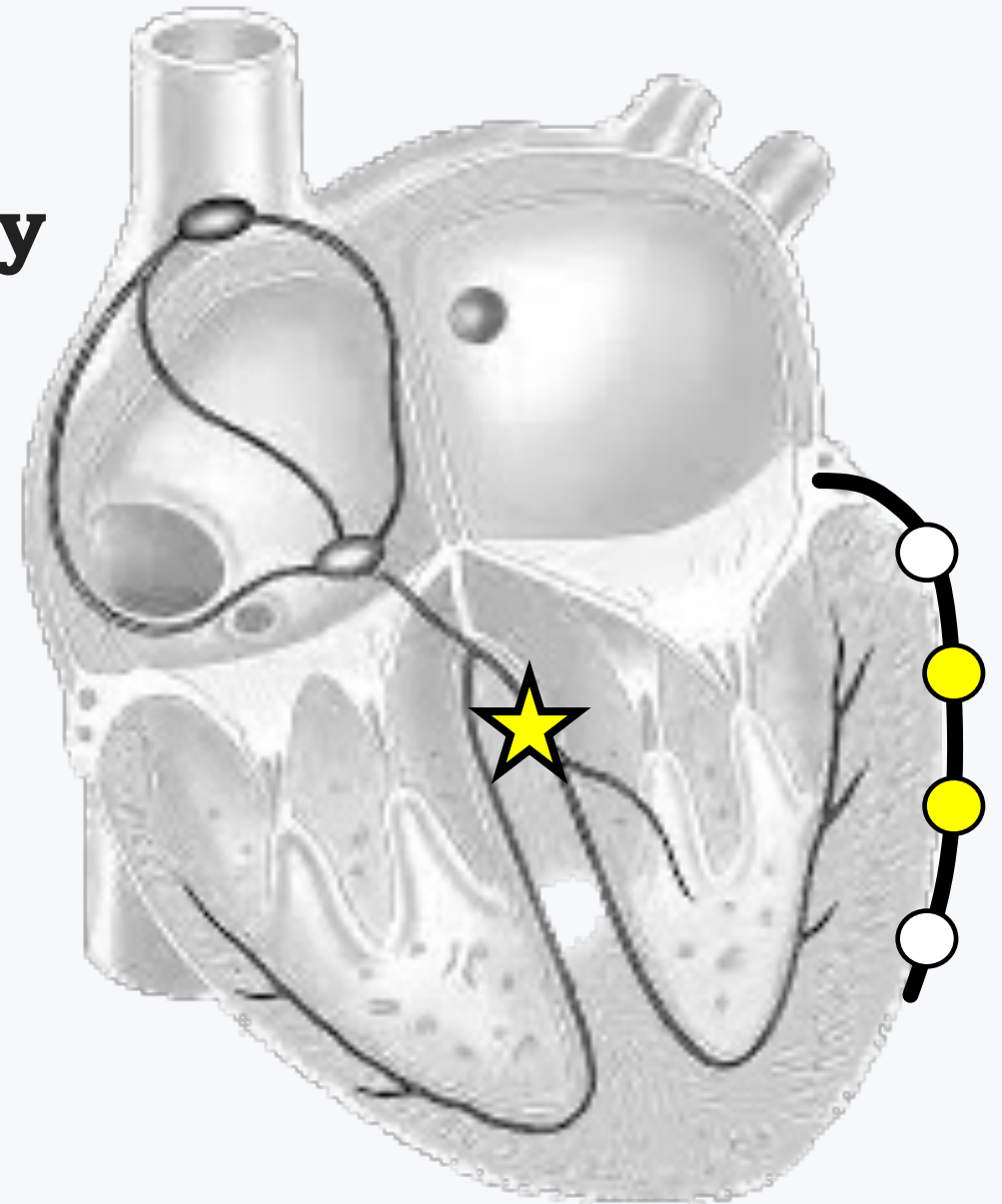
大阪警察病院 南口 仁 先生

豊橋ハートセンター 吉本 大祐 先生

Left bundle branch-optimized cardiac resynchronization therapy (LOT-CRT)



ちょっと?
もっと?
ロット?



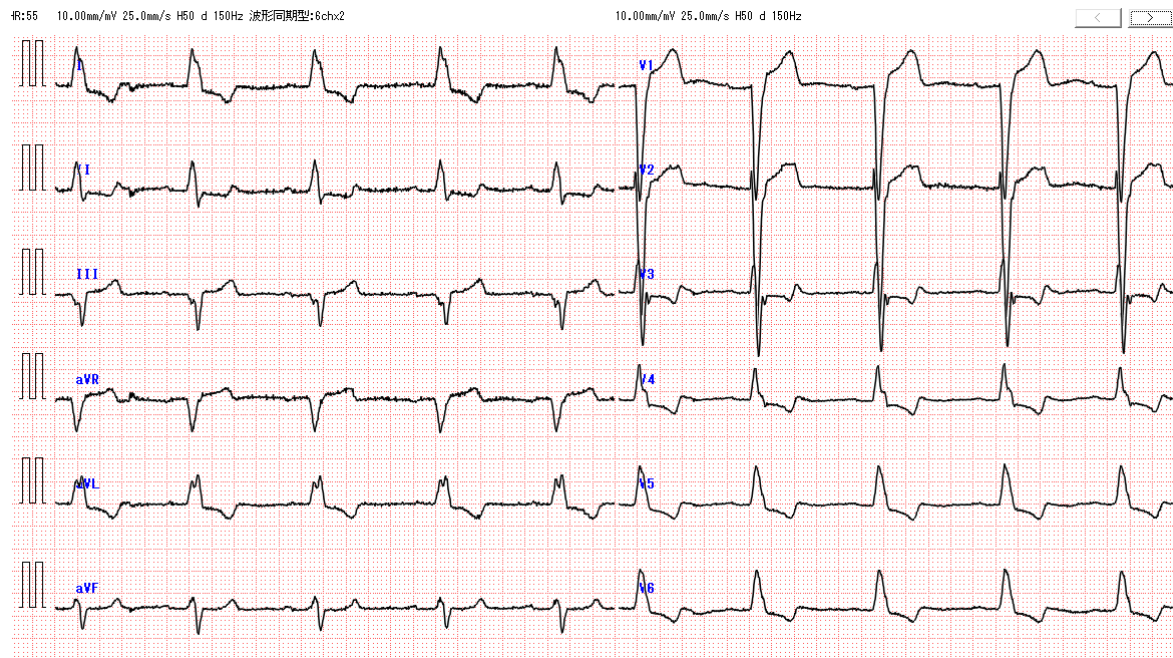
LOT CRT
video live case1

80歳代 男性

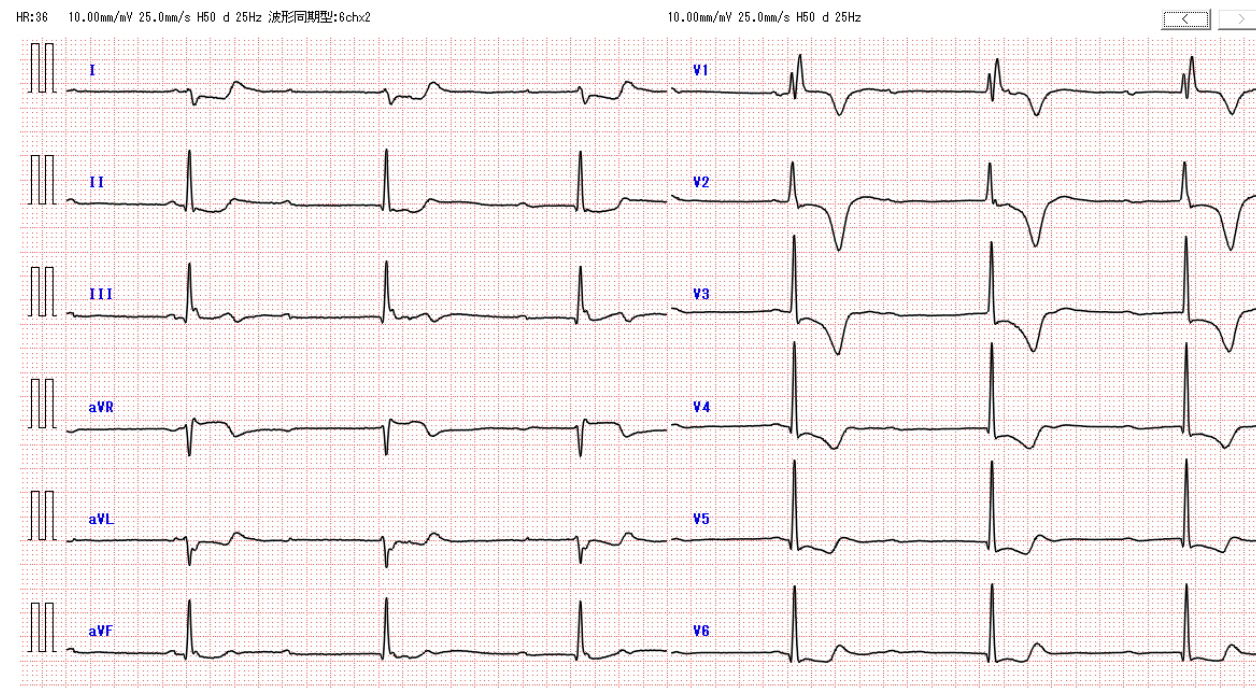
- 慢性心不全、完全左脚ブロック、非虚血性心筋症のため他院で経過観察していた患者。
- 2023年X月 閉塞性動脈硬化症のため当院へEVT目的に紹介。
- X月Y日 EVT施行
- X月Y+2日、完全房室ブロックを認めたため、一時的ペーシング施行。
- X月Y+3日 CRT適応と判断のうえ、LOT-CRT施行。

採血データ：Cr 1.6 mg/dl BUN 39.9,g/dl eGFR 35mg/dl
BNP 226 pg/ml

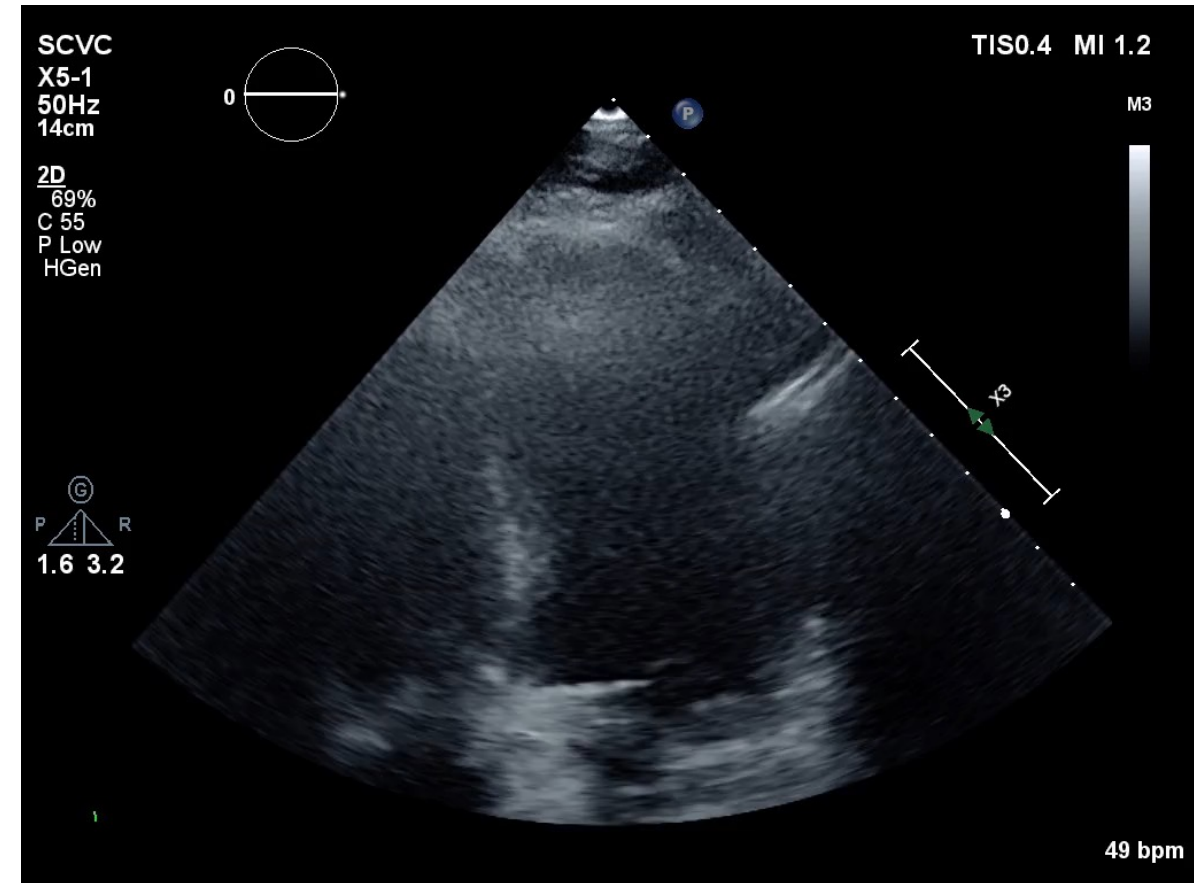
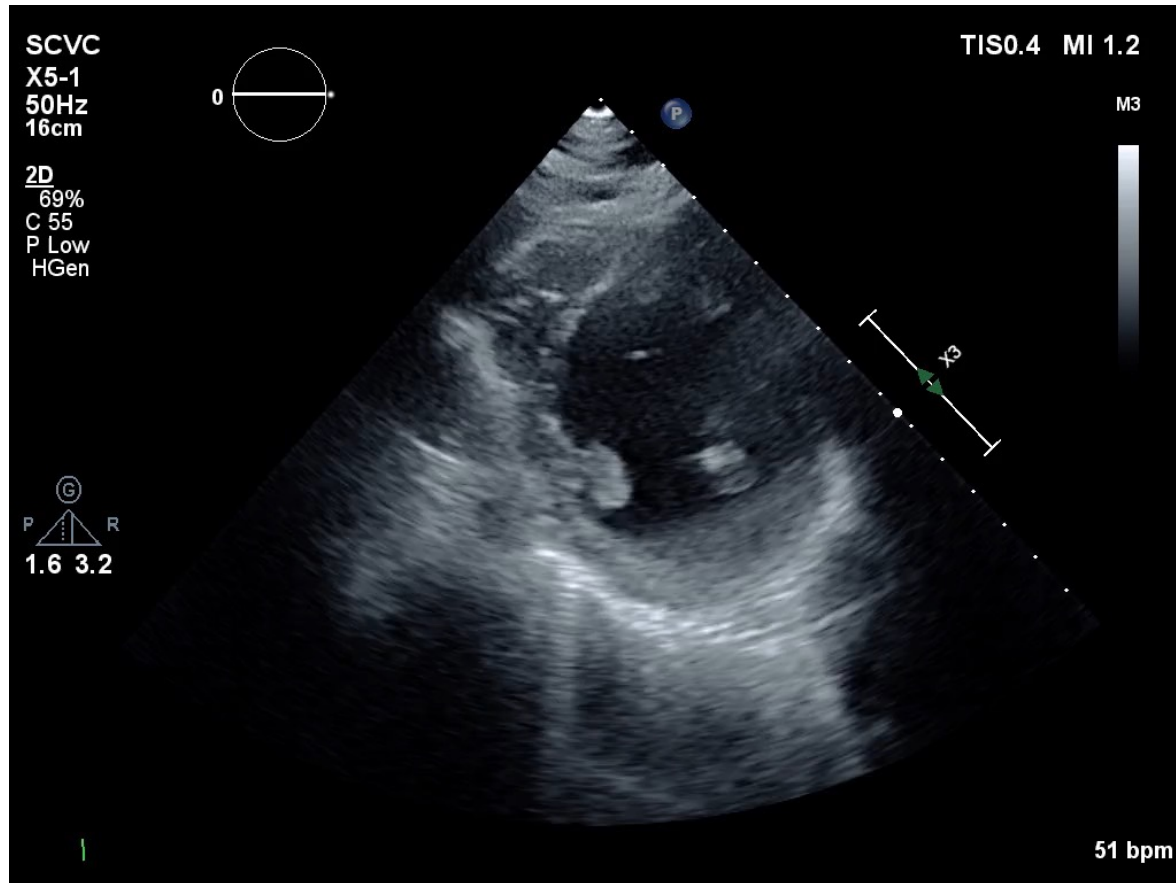
入院時
CLBBB (QRS 152ms)



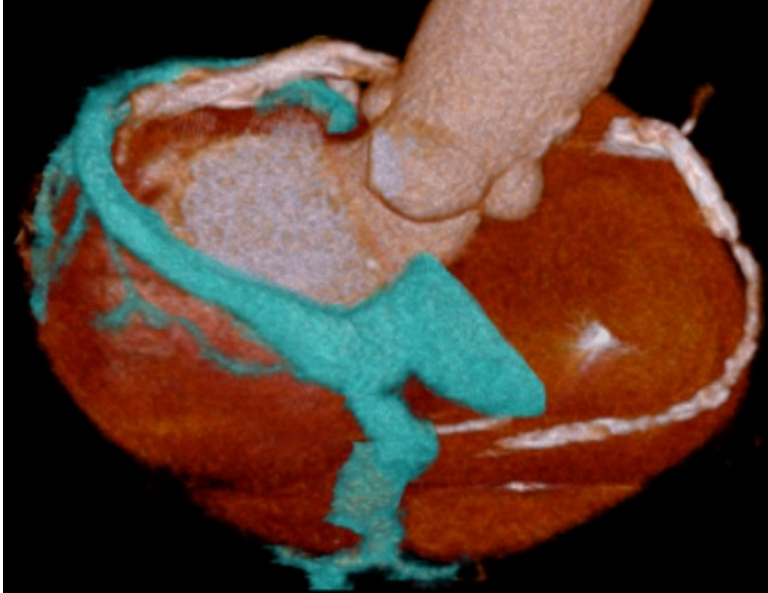
入院 3日目
CAVB



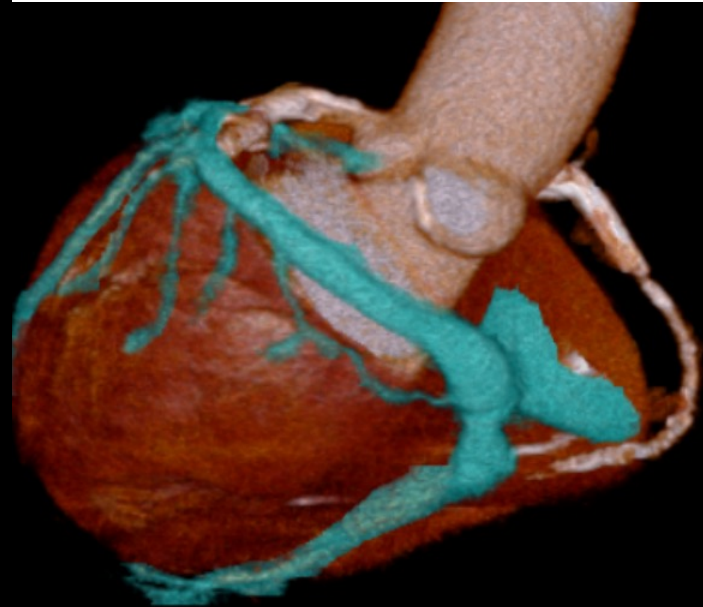心エコー一見



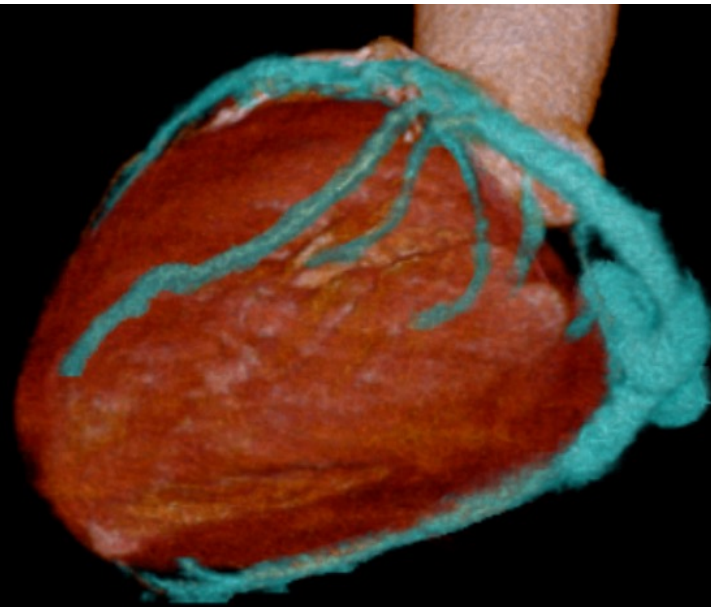
- EF 34%, LVDd/Ds 50/42mm, mildAR, mildTR



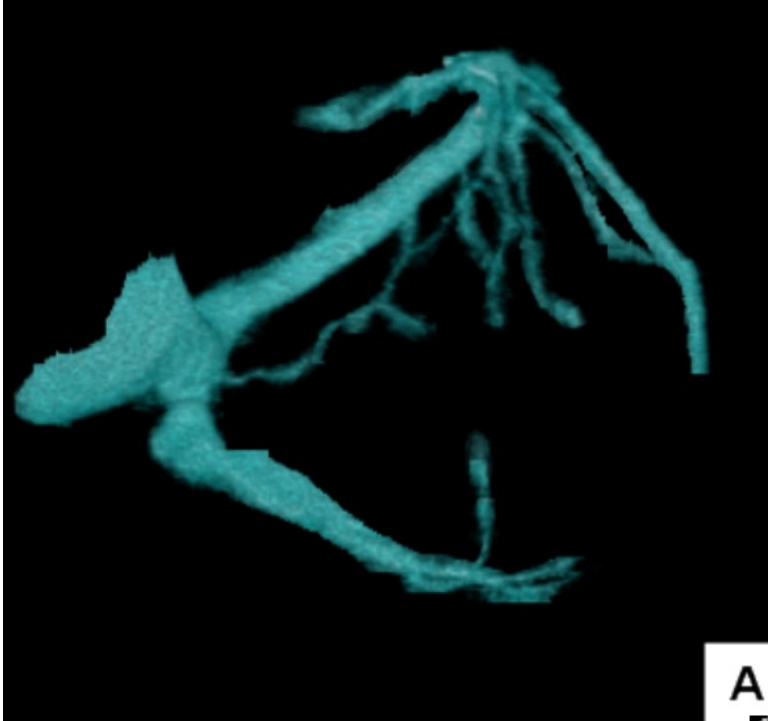
P R



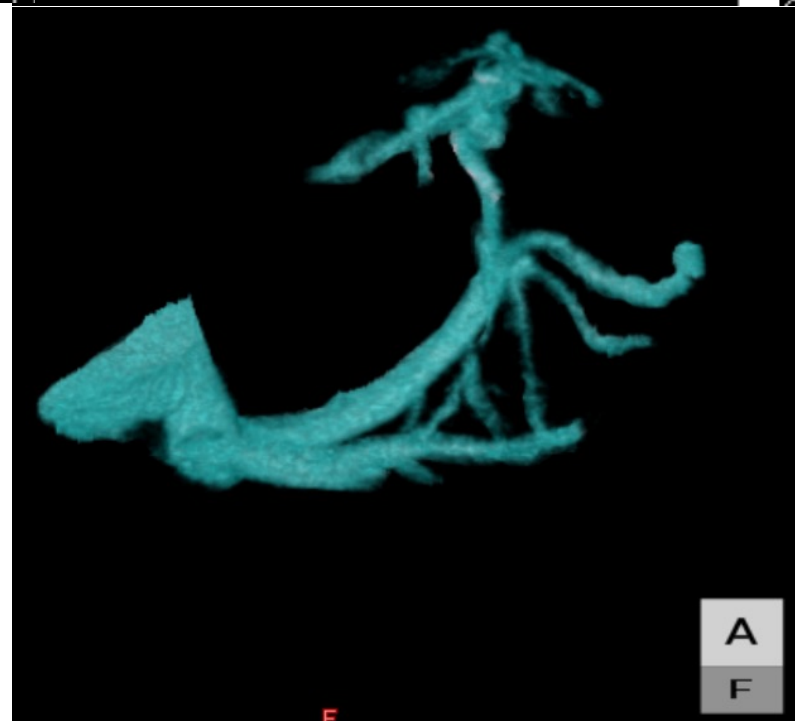
P



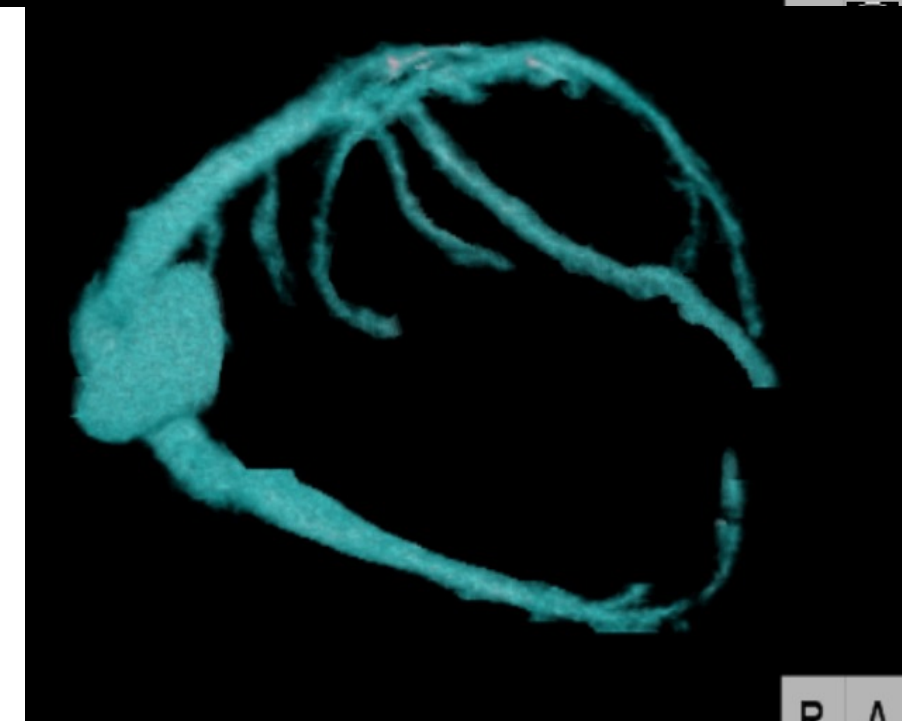
L P



A



A
F



R A